BAB II
Tinjauan Pustaka

2.1 Meniran

Klasifikasi tanaman meniran menurut *United States Department of Agriculture* (USDA), 2011:

Kingdom : Plantae
Subkingdom : Tracheobionta
Superdivisi : Spermatophyta
Divisi : Magnoliophyta
Kelas : Magnoliopsida
Subkelas : Rosidae
Ordo : Euphorbiales
Suku : Euphorbiaceae
Marga : Phyllanthus L.
Spesies : Phyllanthus niruri L.

Meniran dapat tumbuh tersebar hampir di seluruh Indonesia pada ketinggian antara 1 m sampai 1.000 m di atas permukaan laut. Tumbuh liar di tempat terbuka dan dapat hidup pada tanah gembur, berpasir di ladang, tepi sungai, pantai dan disekitar halaman rumah. Meniran memiliki tinggi 30-50 cm, bercabang-cabang. Batang berwarna hijau pucat, daun tunggal, letak berseling, helaian daun bundar memanjang, ujung tumpul, pangkal membulat, tepi rata, panjang sekitar 1,5 cm, lebar sekitar 7 mm, dan berwarna hijau (Febriana, 2015). Meniran memiliki rasa pahit, agak asam dan bersifat sejuk atau mendinginkan. Meniran dapat dipanen setelah berumur 2-3 bulan dengan ciri-ciri daun tampak hijau tua hampir menguning dan buah agak keras jika dipijat.

Gambar 2. 1 Tanaman Meniran (Febriana, 2015)

Herba meniran mengandung senyawa golongan lignin seperti fillantin, hipofillantin, niranin, nirtrelanin dan fitetralin. Selain itu senyawa seperti alkaloid, flavonoid, saponin, kalium, damar, terpen, lipid, benzenoid, steroid, dan zat lain berupa tanin dan vitamin C juga teridentifikasi dalam herba meniran (Febriana, 2015). Meniran memiliki aktivitas antibakteri atau antibiotik, antihepatotoksik, antipiretik, antiradang, antivirus, dan diuretik. Meniran memiliki manfaat sebagai imunomodulator yang bermanfaat untuk mengembalikan fungsi normal sistem imun yang terganggu. Senyawa flavonoid pada meniran mampu merangsang sistem imun tubuh manusia dan memberikan respon intraseluler atau rangsangan untuk mengaktifkan kerja sel imun lebih baik (Febriana, 2015). Penelitian lain juga menunjukkan bahwa sediaan sirup kombinasi ekstrak meniran dan ekstrak kulit batang faloak memiliki aktivitas imunomodulator (Rollando *et al.*, 2020). Meniran merupakan tanaman yang memiliki potensi sebagai agen hepatoprotektor (Putra, 2010). Zat kimia yang terkandung di dalamnya, yaitu fillantin dan hipofillantin memiliki efek antioksidatif dan efek antihepatotoksik terhadap CCl4 dan galaktosamin. Fillantin juga meningkatkan viabilitas hepatosit, mencegah pelepasan enzim-enzim hepar, menurunkan peroksidasi lipid, dan meningkatkan glutation (Sumardi, 2010).

2.2 Faloak

Klasifikasi tanaman faloak menurut Siswadi *et al*, 2013:

Kingdom : Plantae

Divisi : Spermatophyta

Subdivisi : Angiospermae

Kelas : Dicotyledonae

Ordo : Malvales (Columniferae)

Keluarga : Malvaceae

Genus : Sterculia

Species : *Sterculia quadrifida* R.Br.

Faloak atau *Sterculia quadrifida* R.Br. memiliki nama daerah yaitu falolo (Timor), hantap (Sunda), dan talas tungkur (Jawa). Faloak dapat ditemukan pada Pulau Timor, Pulau Sumba dan daerah Ngada, Pulau Flores (Dongga, 2017). Pohon faloak dapat tumbuh mencapai tinggi lebih dari 15 meter. Tanaman ini memiliki kulit batang berwana abu-abu terang dan mengeluarkan getah transparan ketika di sayat. Faloak memiliki pangkal daun tumpul dengan ujung daun yang meruncing. Buah berwarna kuning, jingga hingga merah dengan permukaan luar ditutupi bulu-bulu halus rapat yang ketika matang akan terbuka, berisi 4-8 biji berwarna hitam mengkilap. Biji berbentuk elips dengan ukuran kira-kira 10 mm, dapat dimakan dan memiliki rasa seperti kacang (Siswadi dan Rianawati, 2013).

Gambar 2. 2 Tanaman Faloak (Dongga, 2017)

Umumnya masyarakat menggunakan bagian kulit batang faloak sebagai obat tradisional yang dipercaya dapat mengobati rematik, diabetes, dan kanker. Cara pengolahannya pun masih sangat sederhana yaitu dengan direbus tanpa tambahan bahan lain ataupun dengan tambahan rempah-rempah lain seperti kunyit atau kencur (Dongga, 2017). Pada kulit pohon faloak terkandung senyawa fenolik, flavonoid, terpenoid dan alkaloid (Siswadi dan Grace, 2018). Selain itu, kulit batang faloak juga mengandung isolat naptokuinon yaitu *2,3-dihydro-6-hydroxy-2-methylenenaphtho[1,2-b]furan-4,5-dione* yang memiliki aktivitas sebagai antikanker pada sel kanker payudara jenis T47D (Rollando dan Rokiy, 2017).

2.3 Ekstraksi Refluks

Ekstraksi adalah suatu proses penarikan kandungan kimia atau senyawa bioaktif yang larut dalam suatu pelarut cair yang sesuai sehingga terpisah dari bahan yang tidak larut (Departemen Kesehatan Republik Indonesia, 2000). Proses ekstraksi umumnya menggunakan prinsip polaritas dengan metode yang sesuai dengan atau tanpa pemanasan. Tujuan utama ekstraksi adalah untuk menarik atau mendapatkan sebanyak mungkin zat-zat yang berkhasiat obat agar lebih mudah digunakan dan disimpan (Syamsuni, 2006). Pelarut paling umum yang digunakan dalam kehidupan sehari-hari adalah air. Pada proses eksraksi air yang digunakan merupakan air murni atau *purified water*. *Purified water* merupakan air yang telah dihilangkan mineralnya (dengan proses standar *demineral water*) dan kembali diproses menggunakan unit *Reverse Osmosis* (RO) lalu melewati sinar ultraviolet (UV) dengan tujuan membunuh mikroba sehingga air tidak menjadi media tumbuh bakteri. Untuk mengekstraksi secara sempurna suatu zat aktif dalam tanaman, maka dilakukan penentuan pelarut. Pelarut yang baik atau ideal adalah pelarut yang mempunyai kapasitas terbaik ditinjau dari koefisien saturasi produk dalam medium, kompatibel dengan sifat-sifat bahan yang diekstraksi dan dapat menunjukkan selektivitas yang maksimal. Untuk tiap-tiap tanaman persyaratan ini harus dicari secara eksperimental karena pilihan sering bergantung pada stabilitas senyawa yang akan diekstraksi dan kemungkinan adanya interaksi dengan zat lain dalam proses ekstraksi (Agoes, 2007).

Metode refluks adalah salah satu jenis metode ekstraksi yang menggunakan proses pemanasan dimana sampel dan pelarut dimasukkan ke dalam labu yang dihubungkan dengan kondensor. Penarikan senyawa target dilakukan dengan pemanasan pelarut dengan volume konstan hingga mencapai titik didih. Prinsip metode refluks yaitu pelarut yang digunakan selama ekstraksi akan menguap pada suhu tinggi, lalu akan didinginkan oleh kondensor sehingga pelarut yang berbentuk uap akan mengembun pada kondensor dan turun dalam wadah reaksi sehingga pelarut akan tetap ada selama reaksi berlangsung (Susanty dan Fairus, 2016). Pada dasarnya ekstraksi refluks merupakan ekstraksi yang berkesinambungan. Metode yang memungkinkan untuk ekstraksi pada padatan yang memiliki tekstur kasar dan tahan terhadap pemanasan langsung, waktu yang lebih efisien, dan banyaknya jumlah senyawa yang dapat ditarik merupakan beberapa kelebihan dari ekstraksi refluks. Selain itu metode refluks tidak memerlukan waktu yang lama untuk mengekstrak zat aktif dalam sampel karena pengaruh pemanasan (Susanty dan Fairus, 2016). Sedangkan kelemahan pada metode refluks adalah jumlah pelarut yang digunakan lebih banyak.

2.4 Studi Preformulasi

Studi preformulasi merupakan pemeriksaan dan karakterisasi sifat fisika dan kimia dari suatu senyawa dan kombinasinya dengan eksipien (*excipient compatibility*). Studi preformulasi adalah langkah awal bagi formulator untuk mendesain dan mengembangkan sediaan obat yang berkualitas.

2.4.1 Ekstrak

Ekstrak adalah sediaan kental yang dihasilkan dari proses ekstraksi senyawa aktif dari simplisia nabati maupun hewani dengan menggunakan pelarut yang sesuai. Setelah itu semua atau hampir semua pelarut diuapkan dan serbuk atau massa yang tersisa diperlakukan sedemikian hingga memenuhi baku yang telah ditetapkan (Departemen Kesehatan Republik Indonesia, 1995).

2.4.2 Metil paraben

Metil paraben merupakan bahan yang cukup sering digunakan sebagai pengawet atau antimikroba dalam produk makanan, produk kosmetik dan sediaan

farmasi. Pada penggunaannya metil paraben dapat dikombinasikan dengan jenis paraben lain atau antimikroba lainnya. Metil paraben berbentuk bubuk kristal putih atau kristal tak berwarna. Zat ini tidak berbau atau hampir tidak berbau. Setiap 1 bagian metil paraben larut dalam 3 bagian etanol 95%, 5 bagian propilen glikol, dan 30 bagian air 800 ^{o}C. Paraben memiliki aktivitas antimikroba dengan spektrum luas dan juga efektif pada kisaran pH yang luas. Meskipun lebih efektif pada kapang dan khamir. Aktivitas antimikroba meningkat dengan meningkatnya panjang rantai alkil. Penggunaan metil paraben pada larutan oral dan suspensi memiliki rentang konsentrasi 0,015-0,2%. Metil paraben mengalami inkompabilitas dengan zat lain, seperti magnesium trisilikat, bentonit, talcum, natrium alginat, tragakan, minyak atsiri, atropin, berbagai gula dan gula dari rantai alkohol. Paraben bersifat nonmutagenik, nonteratogenik, dan nonkarsinogenik. Sensitifitasi terhadap paraben jarang terjadi, dan senyawa ini juga tidak menunjukkan tingkat kepekaan terhadap sensitifitasi fotokontak yang signifikan atau fototoksisitas (Rowe *et al*., 2009).

2.4.3 Sukrosa

Sukrosa merupakan bahan pemanis yang ditambahkan dalam formulasi sediaan sirup. Pada sediaan *liquid*, selain digunakan sebagai pemanis, sukrosa juga berfungsi ganda dalam meningkatkan viskositas larutan. Sukrosa adalah gula yang diperoleh dari tebu (*Saccharum officinarum* Linne' (Keluarga Gramineae)), gula bit (*Beta vulgaris* Linne' (Keluarga Chenopodiaceae)), dan sumber lain. Sukrosa berbentuk kristal tidak berwarna, seperti kristal halus atau balok, atau sebagai bubuk kristal putih, memiliki rasa manis dan tidak berbau. 1 bagian sukrosa larut dalam 0,5 bagian air pada suhu 20°C dan 0,2 bagian air pada suhu 100°C. Sukrosa memiliki stabilitas yang sedang pada kelembaban relatif dan memiliki stabilitas yang baik pada suhu kamar. Sukrosa dapat menyerap hingga 1% kelembaban yang dilepaskan saat pemanasan pada suhu 90°C. Sukrosa memiliki inkompabilitas terhadap besi (Fe) dan asam askorbat. Meskipun sukrosa sangat banyak digunakan dalam produk makanan dan formulasi farmasi, konsumsi sukrosa tetap harus diperhatikan khususnya pada penderita diabetes dan intoleransi gula metabolik (Rowe *et al.*, 2009).

2.4.4 Sorbitol

Sorbitol merupakan bahan yang banyak digunakan sebagai eksipien pada sediaan farmasi. Selain itu sorbitol juga sering digunakan dalam berbagai produk kosmetik dan produk makanan. Umumnya sorbitol digunakan sebagai humektan, stabilizer, dan pemanis. Dalam preparat cair sorbitol digunakan sebagai pemanis dan stabilizer dalam formulasi obat, vitamin, dan suspensi antasida. Sorbitol memiliki rasa yang menyenangkan, dingin, manis dan memiliki 50-60% manisnya sukrosa. Sorbitol efektif dalam mencegah kristalisasi disekitar tutup botol. Sorbitol atau D-glutikol merupakan alkohol heksahidrik yang terkait dengan manosis dan isomer dengan manitol. Sorbitol berbentuk bubuk kristal, berwarna putih atau hampir tidak berwarna, tidak berbau, dan bersifat higroskopis. 1 bagian sorbitol larut dalam 0,5 bagian air pada suhu 20°C. Sorbitol secara kimia relatif kompatibel dengan sebagian besar eksipien. Stabil di udara tanpa adanya katalis dan suhu dingin, asam encer, dan alkali. Sorbitol tidak menjadi gelap atau terurai pada suhu tinggi. Sorbitol juga tidak mudah terbakar, tidak mudah menguap dan tidak bersifat korosif. Sorbitol dapat bersifat laksatif (>20g/hari) ketika tertelan secara oral (Rowe et al, 2009). Dalam sediaan sirup ini, sorbitol diformulasikan sebagai pemanis dan agen peningkat viskositas yang bekerja sinergis dengan sukrosa.

2.4.5 Sodium benzoat

Sodium benzoat merupakan antimikroba yang digunakan dalam formulasi kosmetik, makanan, dan obat-obatan yang memiliki aktivitas bakteriostatik dan antijamur. Penggunaan sodium benzoat dalam obat-obatan oral berada pada rentang 0,02-0,5%. Sodium benzoat berbentuk kristal atau butiran putih, sedikit higroskopis, tidak berbau, memiliki aroma benzoin yang samar dan memiliki rasa manis dan asin yang tidak menyenangkan. 1 bagian natrium benzoat larut dalam 1,8 bagian air pada suhu 20°C dan 1,4 bagian air pada suhu 100°C. Sodium benzoate inkompatibel dengan gelatin, garam besi, garam kalsium, dan garam logam berat termasuk perak, timbal, dan air raksa (Rowe *et al.*, 2009).

2.4.6 Tutty Fruity Flavor 50377C

Tutty Fruity Flavor 50377C adalah salah satu jenis eksipien yang digunakan untuk memperbaiki aroma yang kurang menyenangkan pada sediaan atau biasa disebut corigen odoris. *Tutty Fruity Flavor* 50377C tidak menimbulkan reaksi berbahaya dan bersifat non-karsinogenik. *Tutty Fruity Flavor* 50377C merupakan cairan berwarna kuning transparan yang memiliki bau dan rasa *tutty fruity* yang digunakan sebagai pengaroma pada sediaan. *Tutty Fruity Flavor* 50377C bersifat stabil pada suhu ruang dan pemanasan (Sales *et al.*, 2017).

2.4.7 Purified water

Purified water atau air (H_2O) banyak digunakan sebagai bahan baku, bahan pelarut dalam pengolahan, formulasi dan pembuatan produk farmasi, dan reagen analitis. *Purified water* dapat digunakan sebagai pelarut dan pembawa yang digunakan dalam memproduksi produk obat dan sediaan farmasetik lainnya. *Purified water* adalah cairan yang tidak berwarna, jernih, tidak berasa dan tidak berbau. Umumnya *purified water* di preparasi dengan purifikasi air dengan satu dari beberapa proses, seperti *reverse-osmosis*¸ destilasi, atau deionisasi. *Purified water* atau air dapat bereaksi dengan logam alkali dan oksidanya, seperti CaO dan MaO (Rowe *et al*., 2009). Pada penelitian ini *purified water* digunakan dalam proses ekstraksi dan pembuatan sediaan sirup MCH1.

2.5 Uji Toksisitas

Uji toksisitas adalah uji yang bertujuan untuk mendeteksi adanya efek toksik suatu zat pada sistem biologi dan untuk memperoleh data dosis-respon yang spesifik dari sediaan uji. Data tersebut digunakan untuk memberi informasi yang berkaitan dengan derajat bahaya sediaan yang telah diuji bila terpapar pada manusia, sehingga dosis penggunaan yang aman bagi manusia dapat ditentukan. Hewan uji yang digunakan sebagai model untuk uji toksisitas berfungsi untuk mengamati adanya reaksi fisiologik, patologik maupun biokimia pada manusia terhadap sediaan uji. Hasil yang didapatkan dari uji toksisitas berguna untuk memberikan petunjuk terhadap adanya toksisitas relatif dan dapat membantu

identifikasi efek toksik bila terjadi pemaparan pada manusia namun tidak dapat secara mutlak membuktikan keamanan sediaan atau bahan pada manusia. Terdapat beberapa jenis uji toksisitas seperti uji toksisitas akut oral, uji toksisitas subkronis, dan juga uji toksisitas kronis. Perbedaan dari masing-masing jenis uji toksisitas umumnya terletak pada waktu perlakuan dan juga tujuan dilakukannya prosedur uji. Hasil uji toksisitas yang dilakukan secara in vivo dapat ditentukan oleh faktor-faktor seperti spesies hewan uji yang digunakan, jumlah dan galur hewan uji, prosedur pemberian sediaan uji, dosis uji yang dipilih, efek samping yang ditimbulkan sediaan uji, prosedur dan metode pengujian yang didalamnya termasuk cara penanganan hewan selama prosedur percobaan (BPOM RI, 2014).

2.5.1 Ketentuan Sediaan Uji Toksisitas

Prosedur uji toksisitas memiliki beberapa ketentuan sebagai berikut:

2.5.1.1 Sediaan Uji

Hasil uji toksisitas sangat bergantung pada sifat bahan yang diuji. Sediaan uji yang digunakan untuk uji toksisitas merupakan zat yang larut atau tersuspensi dalam air atau dapat larut dalam minyak, yang berasal dari hewan, tanaman ataupun hasil sintesis organik. Informasi yang diperlukan untuk sediaan uji yang berupa simplisia tanaman obat adalah sebagai berikut (BPOM RI, 2014):

a. Nama latin dan nama daerah tanaman
b. Deskripsi daerah penanaman
c. Bagian tanaman yang digunakan
d. Pemerian simplisia
e. Cara pembuatan dan penanganan simplisia
f. Kandungan kimia simplisia

2.5.1.2 Penyiapan Sediaan Uji

Sediaan uji dapat dibuat dengan bermacam-macam cara, sesuai dengan sifat sediaan uji dan cara pemberiannya. Sediaan uji berupa formulasi dalam media cair memiliki ketentuan sebagai berikut (BPOM RI, 2014):

a. Sediaan yang larut dalam air maka dibuat dalam bentuk larutan dalam air.

b. Sediaan yang tidak larut dalam air maka dibuat dalam bentuk suspensi menggunakan CMC (*carboxy methyl celullose*) 0,3 – 1,0%, PGA 3 - 5%, atau dengan bahan pensuspensi lainnya yang bersifat inert secara farmakologi.
c. Jika sediaan tidak dapat dilakukan dengan cara diatas, maka sediaan uji dilarutkan dalam minyak yang tidak toksik, misalnya minyak jagung atau minyak zaitun.

2.5.2 Jenis-jenis uji toksisitas

Uji toksisitas memiliki beberapa jenis uji dengan tujuan berbeda. Umumnya yang membedakan adalah waktu yang digunakan dalam melakukan prosedur uji. Hal ini dapat berkaitan dengan seberapa banyak efek yang timbul dan juga tingkat kerusakan pada organ selama jangka waktu tertentu pada bahan yang terindikasi bersifat toksik.

1) Uji toksisitas kronis oral

Uji toksisitas kronis oral merupakan pengujian yang berfungsi untuk mengetahui efek toksik yang timbul setelah pemberian sediaan uji secara berulang selama masa umur hewan uji. Uji toksisitas kronis dan uji toksisitas sub kronis memiliki prinsip yang sama, tetapi sediaan uji diberikan selama tidak kurang dari 12 bulan. Tujuan yang didapat dari hasil uji toksisitas kronis oral adalah menemukan profil efek toksik setelah proses pemberian sediaan uji yang dilakukan secara berulang selama waktu yang panjang, proses ini bertujuan untuk mendapatkan tingkat dosis yang aman dan tidak mengakibatkan efek toksik. Uji toksisitas kronis dirancang agar dapat diperoleh informasi toksisitas secara umum meliputi efek fisiologi, neurologi, biokimia klinis, hematologi dan histopatologi (BPOM RI, 2014).

2) Uji toksisitas subkronis oral

Uji toksisitas subkronis oral merupakan suatu pengujian untuk mengetahui efek toksik yang timbul setelah pemberian sediaan uji per oral dengan dosis berulang pada hewan uji selama sebagian umur hewan, namun tidak lebih dari 10% umur hewan. Prinsipnya yaitu sediaan uji dibagi dalam

beberapa tingkat dosis dan diberikan setiap hari pada beberapa kelompok hewan uji dengan satu dosis per kelompok selama 28 atau 90 hari. Untuk mendeteksi adanya efek toksik pada hewan uji, maka hewan diamati setiap hari selama periode pemberian sediaan. Jika terdapat hewan uji yang mati dan belum melewati periode kaku (rigor mortis) pada saat observasi maka harus segera diotopsi kemudian organ dan jaringannya dapat diamati secara histopatologi dan makropatologi. Pada akhir periode observasi, semua hewan uji yang masih hidup kemudian diotopsi dan diamati organ dan jaringannya secara makropatologi. Selanjutnya dilakukan pemeriksaan biokimia klinis, hematologi dan histopatologi. Tujuan dari uji toksisitas subkronis oral yaitu untuk mendapatkan informasi adanya efek toksik bahan atau zat yang tidak ditemukan pada uji toksisitas akut, informasi dosis yang tidak menimbulkan efek toksik (NOAEL / *No Observed Adverse Effect Level*), informasi kemungkinan timbulnya efek toksik yang terjadi setelah pemaparan sediaan uji secara berulang dalam jangka waktu tertentu dan mempelajari adanya efek reversibilitas zat atau bahan tersebut dan efek kumulatif yang timbul (BPOM RI, 2014).

3) Uji Toksisitas Akut Oral

Uji toksisitas akut oral merupakan pengujian yang bertujuan untuk mendeteksi adanya efek toksik yang timbul dalam waktu singkat setelah pemberian sediaan uji secara oral dalam dosis tunggal maupun dosis berulang dalam rentang waktu 24 jam. Prinsipnya yaitu sediaan uji dalam beberapa tingkat dosis diberikan pada beberapa kelompok hewan uji dengan satu dosis per kelompok, selanjutnya efek toksik atau kematian dideteksi dengan melakukan pengamatan pada hewan uji. Gejala toksisitas dievaluasi dengan mengotopsi hewan uji yang hidup maupun yang mati selama periode percobaan. Uji toksisitas akut oral bertujuan untuk menemukan toksisitas intrinsik suatu bahan atau zat, menentukan organ sasaran, kepekaan spesies, memperoleh informasi awal yang berfungsi untuk menetapkan tingkat dosis, mendapatkan informasi bahaya sesudah pemaparan suatu bahan atau zat secara akut, membuat dan menyiapkan uji toksisitas selanjutnya,

mendapatkan nilai LD50 dari suatu bahan atau sediaan, dan penetapan penggolongan bahan atau sediaan dan pelabelan (BPOM RI, 2014).

Hewan percobaan pada prosedur uji toksisitas akut berguna untuk mendeteksi adanya efek toksik yang timbul dalam waktu singkat setelah pemberian suatu zat atau bahan dalam dosis tunggal atau dosis berulang yang diberikan dalam waktu tidak lebih dari 24 jam; apabila pemberian sediaan uji dilakukan secara berulang, maka batas interval waktu yang diperlukan tidak kurang dari 3 jam. Pengamatan dilakukan tiap hari selama sekurang-kurangnya 14 hari. Hasil toksisitas akut dievaluasi berdasarkan kriteria bahaya dari GHS (*Globally Harmonised Classification System for Chemical Substances and Mixtures*) yang tercantum dalam *Thirteenth Addendum to The OECD Guidelines for The Testing of Chemicals* (2001), seperti pada tabel dibawah ini. Kriteria penggolongan menurut *The Organisation for Economic Co-operation and Development* (OECD) digunakan untuk penentuan kategori toksisitas akut bahan kimia seperti pestisida serta untuk pelabelannya.

Tabel 2. 1 Kriteria Penggolongan Sediaan Uji Menurut OECD (Pada Tikus)

Dosis (mg/kg BB)	**Kematian**	**Kategori**
5	≥ 2 dari 5 ekor mati	1
5	≥1 ekor menunjukan gejala toksisitas dan tidak ada kematian	2
50	≥ 2 dari 5 ekor mati	
50	≥1 ekor dengan gejala toksisitas dan tidak ada Kematian	3
300	≥ 2 dari 5 ekor mati	
300	≥1 ekor dengan gejala toksisitas dan atau <1 mati	4
2000	≥ 2 dari 5 ekor mati	
2000	≥1 ekor dengan gejala toksisitas dan atau tidak ada kematian	5
	Tidak ada gejala toksisitas	5/unclassified

(Sumber: BPOM RI, 2014)

Sedangkan untuk obat tradisional, obat dan bahan seperti bahan pangan, penentuan kategori toksisitas akut digunakan penggolongan klasifikasi seperti pada Tabel 2.2

Tabel 2. 2 Kriteria Penggolongan Sediaan Uji

Tingkat Toksisitas	LD50 oral (pada tikus)	Klasifikasi
1	≤ 1 mg/kg	Sangat toksik
2	1-50 mg	Toksik
3	50-500 mg	Toksik sedang
4	500-5000 mg	Toksik ringan
5	5-15 g	Praktis tidak toksik
6	≥ 15 g	Relatif tidak membahayakan

(Sumber: BPOM RI, 2014)

Prinsip pada uji toksisitas akut adalah pemberian suatu zat secara oral dalam beberapa tingkatan dosis kepada beberapa kelompok hewan uji. Kematian dari hewan uji digunakan sebagai parameter akhir untuk menilai toksisitas akut. Hewan uji yang hidup sampai akhir percobaan dan yang mati selama periode percobaan diotopsi untuk mengevaluasi adanya gejala toksisitas yang muncul dan kemudian diamati. Gejala toksik dan gejala klinis yang diamati dapat berupa perubahan bulu, mata, kulit, membran mukosa, ekskresi, sekresi, tingkah laku yang tidak wajar (seperti berjalan mundur), perubahan cara berjalan, kejang dan sebagainya (BPOM RI, 2014).

Uji toksisitas akut bertujuan untuk mengidentifikasi bahan atau zat kimia yang toksik dan mendapatkan informasi tentang bahaya terhadap manusia bila terpajan. Hasil dari uji toksisitas akut digunakan untuk menentukan nilai LD_{50} dari suatu zat. Nilai LD_{50} sendiri merupakan suatu takaran atau dosis obat yang dalam keadaan normal dapat menyebabkan kematian pada 50% hewan coba (Syamsuni, 2006). Untuk dapat menentukan nilai LD_{50} perlu diberikan dosis yang menyebabkan kematian lebih dari 50% hewan coba. Jika LD_{50} tidak dapat ditentukan maka diberikan sampai dosis maksimal yang masih mungkin diberikan pada

hewan coba. Saat mengamati terjadinya kematian hewan coba, hal lain yang perlu diperhatikan adalah timbulnya efek toksik terutama yang terkait dengan fungsi organ tubuh vital salah satunya hati.

Nilai LD50 berfungsi untuk :

a. Pertimbangan akibat bahaya overdosis.
b. Perencanaan studi toksisitas jangka pendek pada binatang.
c. Menyediakan informasi mengenai :
   1) Mekanisme keracunan
   2) Pengaruh terhadap umur, seks, inang lain, dan faktor lingkungan.
   3) Respon yang berbeda-beda di antara spesies dan galur.
d. Menyediakan informasi tentang reaktivitas populasi hewan-hewan tertentu.
e. Memberikan informasi yang diperlukan secara menyeluruh dalam percobaan percobaan obat penyembuh bagi manusia.
f. Kontrol kualitas.

2.6 Tinjauan Hati

2.6.1 Anatomi Hati

Hati merupakan organ terbesar didalam tubuh yang terletak di bagian teratas dalam rongga abdomen sebelah kanan dibawah diafragma dan dilindungi oleh iga-iga. Hati menggambarkan sebanyak 1,5-2,5% dari massa tubuh tanpa lemak. Hati yang sehat berwarna merah tua atau merah coklat, hal ini disebabkan karena hati memiliki darah yang sangat banyak. Ligamen-ligamen yang melekat ke diafragma, peritoneum pembuluh darah dan organ-organ saluran pencernaan atas memiliki salah satu fungsi untuk mempertahankan tempat hati pada tubuh (Fauci dan Longo, 2013)

Hati tikus terbagi menjadi empat lobus utama yang semuanya saling berhubungan. Lobus tengah terbagi menjadi bagian kanan dan kiri oleh bifurcatio. Lobus kanan terbagi menjadi anterior dan posterior secara horizontal sedangkan lobus kiri tidak terbagi. Kemudian lobus belakang terbagi menjadi dua lobus yang berbentuk daun yang berada di sebelah dorsal dan ventral dari esophagus sebelah kurvatura dari lambung. Komponen dan struktur hati tikus tersusun atas vena

sentralis, hepatosit dan sinusoid. Hati menerima sekitar 20% darah kaya oksigen dari arteri hepatika dan sekitar 80% darah kaya nutrient dari vena porta yang berasal dari usus, lambung, pankreas dan limpa (Fauci dan Longo, 2013).

Hati merupakan suatu organ yang tersusun dari lobuli hepatis. Diantara lobulus-lobulus terdapat kanalis hepatis yang berisi sebuah cabang duktus koledokus, vena porta hepatis dan cabang-cabang arteria hepatika. Darah dari arteri dan vena mengalir melalui sinusoid diantara sel-sel hati ke vena sentralis. Darah dari rongga abdomen dan saluran pencernaan masuk ke hati sehingga zat toksik yang masuk melalui sistem gastrointestinal dibawa ke vena porta hati. Seluruh zat toksik akan diabsorbsi ke pembuluh darah portal dan dialirkan ke hati. Kerusakan hati akibat zat toksik dapat terjadi karena beberapa faktor, seperti jenis zat kimia yang terlibat, dosis yang diberikan dan lamanya paparan zat tersebut (Rofiqoh, 2015).

2.6.2 Fisiologi Hati

Hati merupakan organ dalam yang paling besar dan mempunyai peranan utama dalam metabolisme tubuh. Hati memproduksi empedu yang membantu pencernaan lemak dan hati sendiri memproses glukosa, asam amino, asam lemak, dan gliserol. Fungsi hati bersangkutan dengan metabolisme tubuh, khususnya mengenai pengaruhnya atas darah dan makanan. Hati dapat disebut “perantara metabolisme”, yaitu hati dapat mengubah zat makanan yang telah diabsorbsi oleh usus kemudian disimpan dalam tubuh, untuk digunakan sesuai pemakaiannya dalam jaringan (Pearce, 2011)

Hati merupakan organ yang memiliki banyak fungsi, antara lain (Pearce, 2011):

1) Fungsi glikogenik, hati membantu mempertahankan kadar gula darah tetap normal. Sel hati menghasilkan glikogen dari makanan hidrat karbon saat dirangsang oleh kerja suatu enzim.
2) Sekresi empedu, beberapa unsur susunan empedu dibuat di dalam hati dan dialirkan ke dalam empedu. Misalnya pigmen empedu dan garam empedu.
3) Pembentukan ureum, asam amino yang diabsorbsi dari darah disimpan dalam hati kemudian terjadi proses deaminasi oleh sel, yaitu nitrogen

dipisahkan dari asam amino dan amonia diubah menjadi ureum. Ureum selanjutnya dikeluarkan dari darah dan diekskresikan ke dalam urin.

4) Kerja atas lemak. Hati menyiapkan lemak untk pemecahan terakhir menjadi hasil akhir asam karbonat dan air.
5) Pertahanan suhu tubuh, hati sebagai organ yang luas dan dengan berbagai kegiatan metabolik yang berlangsung pada hati, mengakibatkan darah yang mengalir melalui organ hati naik suhunya sehingga dapat membantu mempertahankan suhu tubuh.
6) Detoksifikasi hati, alkohol dan beberapa obat tidur dapat dinetralisir oleh hati, namun dosis besar obat bius dapat menyebabkan kerusakan pada hati. Beberapa pengaruh senyawa atau obat harus dalam pengawasan ketat mengingat akibatnya atas kerusakan sel hati.
7) Hati juga bersangkutan dengan isi normal darah, diantaranya seperti pembentukan eritrosit saat masa hidup janin, membuat sebagian besar dari protein plasma dan membersihkan bilirubin dari darah.

Hati mempunyai fungsi yang lebih kompleks dalam menetralkan senyawa toksik. Hati melakukan fungsi detoksifikasi terhadap sebagian besar senyawa toksik melalui aktivitas enzim yang beraneka ragam. Ciri khas hati dengan peranannya sebagai penetral racun adalah dengan induksi enzim. Agen penginduksi yang digunakan merupakan faktor yang dapat meningkatkan kadar enzim metabolik yang terlibat sehingga dapat memperbaiki atau mempercepat proses penetralan senyawa toksik. Etanol dan pestisida DDT merupakan contoh senyawa toksik yang dapat menyebabkan induksi enzim dalam dosis kecil (Jeyaratnam dan Koh, 2005).

2.6.3 Histopatologi hati

Hati memiliki beberapa macam sel yang dapat diamati antara lain sel endotel, sel ito (penimbun lemak), sel makrofag atau yang biasa disebut sel kuppfer, dan hepatosit. Sel-sel hepatosit berderet dalam lobulus secara radier dan membentuk lapisan seperti susunan bata. Struktur seperti busa dan labirin merupakan lempeng sel yang mengarah dari tepian lobulus ke pusat dan

beranastomosis secara bebas. Kemudian celah-celah diantara lempeng-lempeng yang mengandung kapiler disebut sinusoid (Firdauzi, 2018).

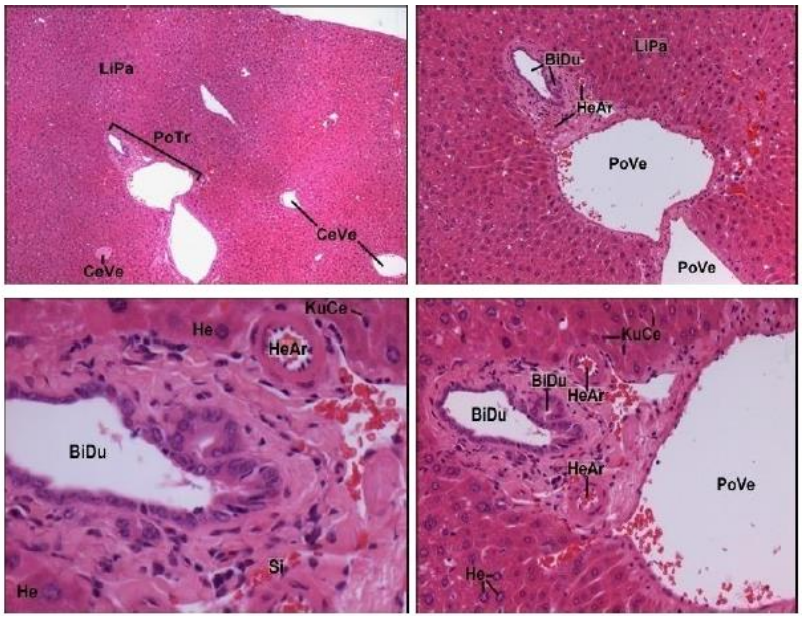

Gambar 2. 3 Histopatologi Normal Hepar Tikus

LiPa: *liver parenchyma*, PoTr: *portal triad*, CeVe:*central verin*, BiDu: *Biler duct*, HeAr:*hepatic arteri*, PoVe:*portal vein*, KuCe:*kuffer cell*, He: *hepatocit*, Si:*sinusoid*, (Firdauzi, 2018).

Sinusoid merupakan suatu saluran berliku yang melebar, diselubungi oleh sel endotel bertingkat yang tidak utuh, dan memiliki diameter yang tidak teratur. Terdapat tiga macam sel yang membatasi sinuoid yaitu sel kupffer, sel Ito yang berfungsi untuk memproduksi kolagen dan matriks ekstraseluler serta mampu menyimpan vitamin A, dan sel endotel sebagai mayoritas dengan inti pipih yang gelap. Aliran darah yang terdapat pada sinusoid berasal dari cabang terminal vena portal dan arteri hepatik, darah yang dibawa dari jantung kaya akan oksigen dan darah yang dibawa dari saluran pencernaan kaya akan nutrisi. Traktus portal terletak pada sudut-sudut heksagonal. Terdapat tiga struktur utama pada traktus portal yang biasa disebut trias portal. Venula portal terminal yang dibatasi oleh sel endotel pipih merupakan struktur yang paling besar. Selanjutnya terdapat cabang terminal dari arteri hepatik atau arteriola berdinding tebal. Kemudian empedu yang dialirkan oleh duktus biliaris. Selain ketiga struktur ini, limfatik juga ditemukan (Firdauzi, 2018).

Asinus hepatik merupakan unit struktural pada aliran darah di hati. Asinus hepatik terletak pada traktus portal dan berbentuk seperti buah berry. Asinus terletak antara dua atau lebih venula hepatik terminal, dimana darah mengalir dari traktus portalis ke sinusoid, lalu ke venula tersebut. Asinus dibagi menjadi tiga zona. Zona pertama adalah zona yang paling banyak menerima darah kaya oksigen karena paling dekat letaknya dengan traktus portal. Zona kedua merupakan zona tengah yang berada diantara zona pertama dan zona ketiga. Sedangkan zona ketiga merupakan zona yang paling mudah terkena iskemik dan hanya menerima sedikit oksigen karena letaknya yang paling jauh (Junqueira, 2003).

2.6.4 Patologi Hati

Hati merupakan organ yan sangat penting dalam melakukan peran metabolisme. Dalam melakukan fungsinya, hati dapat mengalami perubahan. Kerusakan yang terjadi pada hati dapat bersifat sementara (*reversible*) maupun tetap (*irreversible*). Salah satu contoh kerusakan *reversible* yang dapat terjadi pada hati yaitu denegerasi sel, yaitu terjadinya perubahan pada struktur normal sel. Senyawa toksik, metabolisme abnormal, anemia dan iskemia merupakan gangguan biokimia yang dapat menyebabkan degenerasi. Jika degenerasi berlangsung secara terus-menerus maka akan terjadi kematian sel berupa nekrosis dan apoptosis yang bersifat irreversible. Nekrosis merupakan kerusakan sel akut yang menyebabkan kematian sel. Sedangkan apoptosis adalah kematian sel yang terencana dan merupakan mekanisme biologi oleh tubuh. Apoptosis merupakan keputusan yang berasal dari sel itu sendiri, jaringan yang mengelilinginya atau sel dari sistem imun (Rofiqoh, 2015).

Kerusakan-kerusakan pada hati meliputi:

1) Kongesti

   Kongesti merupakan peningkatan cairan pada suatu daerah yang disebabkan kegagalan aliran cairan untuk keluar dari jaringan, misalnya pada kerusakan vena. Pada pengamatan visual, organ atau daerah jaringan akan berwarna lebih merah atau ungu. Kongesti dapat terjadi akibat kenaikan jumlah darah yang mengalir pada tempat tersebut dan penurunan

jumlah darah yang mengalami peradangan. Dilatasi sinusoid dan Kongesti sering dikaitkan dengan kerusakan aliran pada pembuluh vena hepatika besar dan pembuluh vena hepatika kecil atau penyakit jantung dan sering disertai atrofi hepatosit (Najiha, 2016).

2) Degenerasi hidropis

Degenerasi hidropis dapat ditandai dengan adanya oedema atau vakuolisasi sitoplasma. Fase ini ditandai dengan adanya vakuola-vakuola yang berisi zat yang menyerupai cairan dalam sel. Degenerasi ini bersifat reversible. Oedema terjadi dikarenakan adanya gangguan bikimiawi yang disebabkan zat kimia yang bersifat toksik, metabolisme abnormal, iskemi dan anemia. Hal ini mengakibatkan membran sel normal mengalami kerusakan sehingga terjadi gangguan keseimbangan pengeluaran K^+ dan pemasukan ion Ca^+, Na^+ dan air. Kerusakan membran sel akan mengakibatkan jumlah air dalam sel meningkat sehingga sitoplasma menjadi bengkak dan dipenuhi butiran-butiran air yang membentuk vakuola-vakuola sehingga sitoplasma nampak lebih pucat (Najiha, 2016).

3) Degenerasi lemak

Degenerasi lemak ditandai dengan adanya vakuola lemak intrasitoplasmik yang disebabkan oleh gangguan metabolik dan defesiensi faktor-faktor lipolitik yang penting. Degenerasi ini dapat terjadi karena peningkatan asam lemak bebas, reduksi oksidasi asam lemak bebas dan defisiensi apoprotein pengikat lemak yang menyebabkan penurunan ekspor trigliserida. Fase ini ditandai munculnya timbunan lemak dalam parenkim hati yang dapat berupa bercak, zonal dan merata. Fase terakhir dari degenerasi lemak adalah sel hepar tampak berisi globuli lemak yang besar sehingga nukleus terdesak ke tepi sel (Firdauzi, 2018).

4) Degenerasi bengkak keruh

Degenerasi bengkak keruh merupakan suatu bentuk degenerasi yang paling ringan. Pada pengamatan mikroskopik terdapat perubahan-perubahan seperti pembengkakan dan sitoplasma yang tampak keruh. Perubahan ini disebabkan adanya pengendapan protein atau albuminous degeneration. Akibat dari berkurangnya kadar glikogen menyebabkan

sitoplasma tampak sedikit bervakuola dan memiliki warna yang lebih gelap. Selain itu sel akan nampak memiliki kandungan air yang lebih banyak sehingga terlihat adanya granula-granula. Namun hal ini bukan karena sel menghisap air, namun terjadi karena degenerasi pada organel sel, mitokondria dan retikulum endoplasma yang disebabkan adanya senyawa toksik sehingga sel tidak dapat mengeliminasi air sebagai hasil metabolit dan terjadi pengakumulasian air (Firdauzi, 2018).

5) Degenerasi glikogen

Dalam keadaan normal glikogen ditemukan dalam sitoplasma sel hepar. Penimbunan glikogen yang berlebihan terutama tampak pada diabetes melitus, penimbunan glikogen terutama dalam inti dan sedikit saja dalam sitoplasma. Secara biopsi kelihatan buih bergaris-garis halus, sedangkan pada autopsi kelihatan glikogen lisis setelah kematian berlangsung (Susanti, 2015) .

6) Nekrosis

Nekrosis adalah perubahan morfologi (kematian) sel hepar atau jaringan hati diantara sel yang masih hidup. Tahapan nekrosis berkaitan dangan tepi perubahan inti. Perubahan itu adalah piknosis, karioreksis dan kariolisis. Pada piknosis, inti sel menyusut dan tampak adanya “awan gelap”. “Awan gelap” ini dikarenakan kromatin yang memadat. Pada karioreksis terjadi penghancuran inti dengan meninggalkan pecahan-pecahan yang terbesar didalam inti. Sedangkan pada saat kariolisis inti menjadi hilang (lisis) sehingga pada pengamatan tampak sebagai sel yang kosong (Susanti, 2015). Nekrosis dapat terjadi akibat terganggunya stabilitas membran sel sehingga terjadi kegagalan pompa natrium dan disusul oleh kematian sel.Secara umum nekrosis sering dihubungkan dengan kondisi patologis akibat rangsang kimia, paparan toksik, trauma, dan kondisi iskemik (Firdauzi, 2018).

7) Dilatasi Sinusoid

Sinusoid hepar adalah saluran darah yang berliku-liku dan dilapisi endotel bertingkap yang tidak utuh, yang dipisahkan dari hepatosit dibawahnya oleh ruang perisinusoidal (Rofiqoh, 2015). Dilatasi sinusoid disebabkan

oleh senyawa toksik yang mendesak dinding sinusoid. Konsentrasi senyawa toksik yang tinggi didalam darah kemudian disalurkan darah pada sinusoid dengan cara perfusi kuat sehingga terjadi kerusakan hepatosit dan sinusoid sehingga menyebabkan rongga sinusoid membesar (Rofiqoh, 2015).

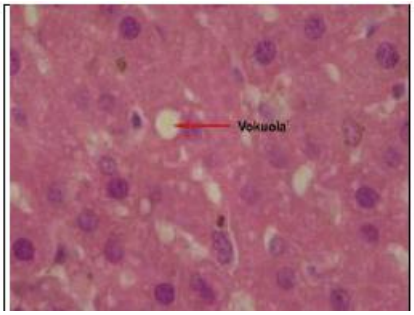

Gambar 2. 4 Histopatologi Hati Tikus yang Mengalami Degenerasi Melemak Pada Sebagian Sel (Najiha, 2016)

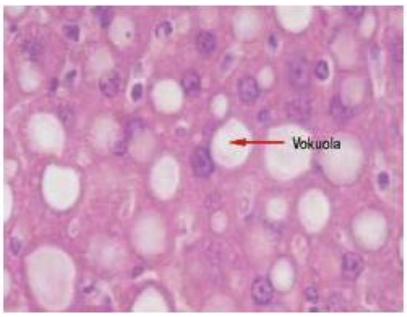

Gambar 2. 5 Histopatologi Hati Tikus yang Mengalami Degenerasi Melemak Pada Seluruh Bagian Sel (Najiha, 2016)

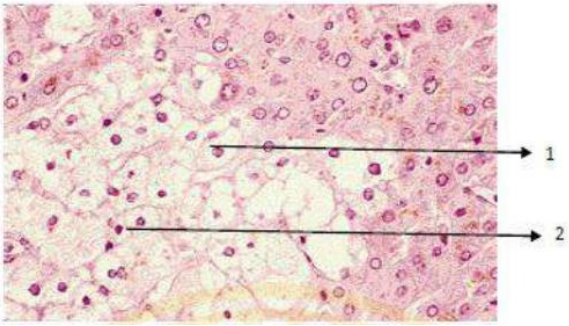

Gambar 2. 6 Pembengkakan Sel Disertai Vakuolisasi
1. Vakuolisasi sel; 2. Inti sel menggeser ke tepi (Najiha, 2016)

2.7 Tinjauan Hewan Coba

Berikut adalah taksonomi dari tikus (Najiha, 2016):

Kingdom : Animalia

Filum : Chordata

Kelas : Mammalia

Ordo : Rodentia

Famili : Muridae

Genus : Rattus

Spesies : *Rattus norvegicus*

Gambar 2. 7 Tikus Putih Jantan (Rattus norvegicus)

Tikus adalah salah satu hewan yang sering digunakan sebagai hewan model dalam mengembangkan dan mempelajari berbagai bidang ilmu dalam skala penelitian atau pengamatan laboratorium. Kelebihan menggunakan tikus sebagai hewan uji karena tikus dapat mencerminkan karakter fungsional tubuh mamalia, selain itu tikus dalam bereproduksi termasuk cepat dan mudah di kembangbiakan dalam jumlah banyak. Penelitian tikus yang digunakan berjenis kelamin jantan karena tidak adanya siklus menstruasi dan kehamilan seperti tikus betina, sehingga dapat memberikan hasil yang lebih stabil (Pambudi, 2017).

2.8 Metode Analisis

Metode analisis probit digunakan untuk mendapatkan hasil LD_{50} yang diperoleh dari data kematian hewan uji. Dari data penelitian dapat diamati hubungan yang linear antara peningkatan dosis dan peningkatan persentase kematian. Perhitungan LD_{50} dilakukan dengan menggunakan metode analisis probit dengan perhitungan manual dan grafik. Langkah awal persentase kematian tikus jantan dikonversi ke dalam bentuk probit. Berikutnya konsentrasi dalam satuan gram dikonversi ke dalam bentuk log. Kemudian grafik tersebut dibuat menggunakan software SPSS 23 *for window* atau dengan probit sebagai sumbu Y dan bentuk log dari konsentrasi dosis sebagai sumbu X. Lalu penentuan

persamaan garis linear dan nilai anti log X pada Y probit ditentukan untuk mendapatkan nilai LD_{50}. Nilai koefisien korelasi tersebut menunjukkan hubungan yang linear antara kenaikan log konsentrasi dengan kenaikan probit persentase kematian (Nurfaat and Indriyati, 2016).

Pada pemeriksaan histopatologi hati, dilakukan pengamatan terhadap preparat histpatologi organ hati menggunakan mikroskop cahaya. Setiap lapang pandang diamati perubahan yang terjadi dan dilakukan skoring menggunakan modifikasi metode knodell. Metode ini dilakukan dengan menjumlahkan seluruh skor lesi histologik untuk menentukan derajat kerusakan tiap sampel (Febriana, 2015). Data perubahan gambaran histopatologi hati tikus yang telah diberi skor diolah dan diberi peringkat lalu dianalisis menggunakan uji statistik non parametrik Kruskal-Wallis (Najiha, 2016).

2.9 Hipotesis

H_0 = Sediaan sirup MCH1 yang mengandung kombinasi ekstrak meniran dan ekstrak kulit batang faloak dengan perbadingan 0,96993 : 0,0300704 tidak menimbulkan efek toksisitas pada organ hati tikus putih jantan (*Rattus norvegicus*).

H_1 = Sediaan sirup MCH1 yang mengandung kombinasi ekstrak meniran dan ekstrak kulit batang faloak dengan perbandingan 0,96993 : 0,0300704 dapat menimbulkan efek toksisitas pada organ hati tikus putih jantan (*Rattus norvegicus*).